

# REDUKCJA BLIZN



-LASER FRAXEL

-LASER PIXEL

-MIKRODERMABRAZJA

KAWA JOANNA



# BLIZNY

## ■ RODZAJE BLIZN

- POURAZOWE
- PO OWRZODZENIACH
- PRZEROSTOWE
- ZANIKOWE
- PRZYKURCZE BLIZNOWATE

## ■ CECHY BLIZN

- ŚCIEŃCZENIE NASKÓRKA
- BRAK PRZYDATKÓW
- WYGŁADZENIE BLIZNY SKÓRNO-NASKÓRKOWEJ
- SPRĘŻYSTOŚĆ

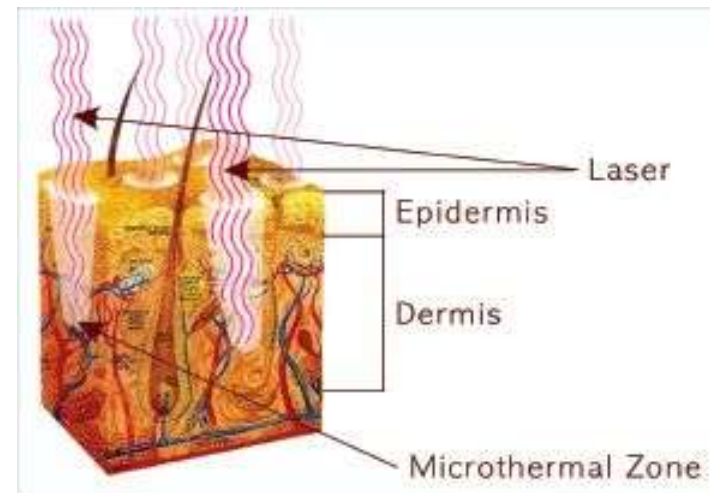


# CO WPŁYWA NA WYGLĄD BLIZNY:

- DŁUGOŚĆ  
KRWAWIENIA,  
UCISK
- PRZEBIEG GOJENIA
- WIEK (LEPSZE  
GOJENIE U DZIECI)
- WYKONANIE CIĘĆ  
W LINIACH  
MINIMALNEGO  
NAPIĘCIA
- KSZTAŁT BLIZNY
- ILOŚĆ I RODZ.  
SZWÓW
- LIKALIZACJA  
BLIZNY  
(BRODA, MOSTEK,  
RAMIĘ, SZYJA,  
PLECY)

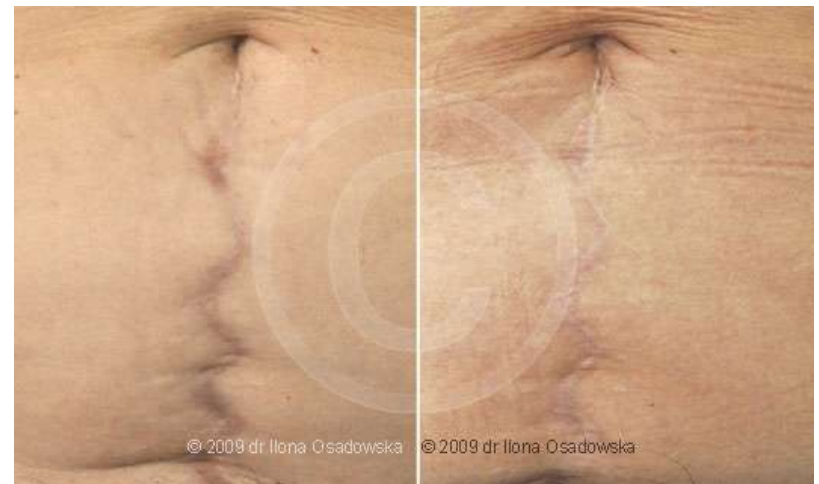# LASER PIXEL

- **CHARAKTERYSTYKA**
- UNOWOCZESNIONY LASER ER YAG
- EMITUJE KILKADZIESIĄT MIKROWIĄZEK O KONTROLOWANEJ GŁĘBOKOSCI
- EMITUJE ZESPÓŁ PKT-ów (PIXELI)
- POZOSTAWIA NIENARUSZONE MOSTKI
- UŁATWIA SZYBKIE GOJENIE



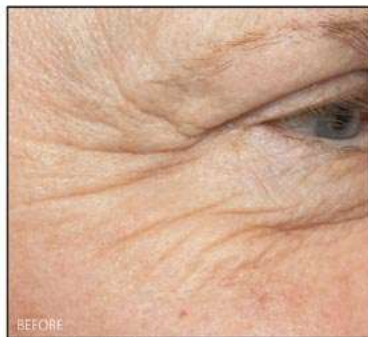
# ZASTOSOWANIE

- RESURFACING LASEROWY
- WYSOKOINWAZYJNE USUWANIE GŁĘBOKICH I DROBNYCH ZMARSZCZEK
- USUWANIE BLIZN (TEŻ POTRĄDZIKOWYCH)
- LIFTING TWARZY
- USUWANIE ZMIAN BARWIKOWYCH
- USUWANIE ROZSTĘPÓW
- UJĘDRNIANIE TKANEK MIĘKKICH

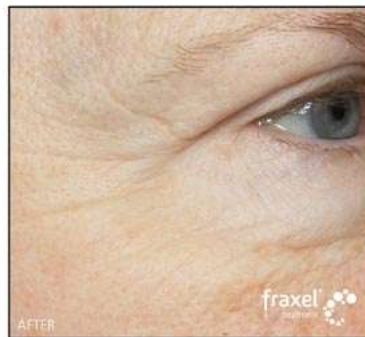

# EFEKTYWNOŚĆ

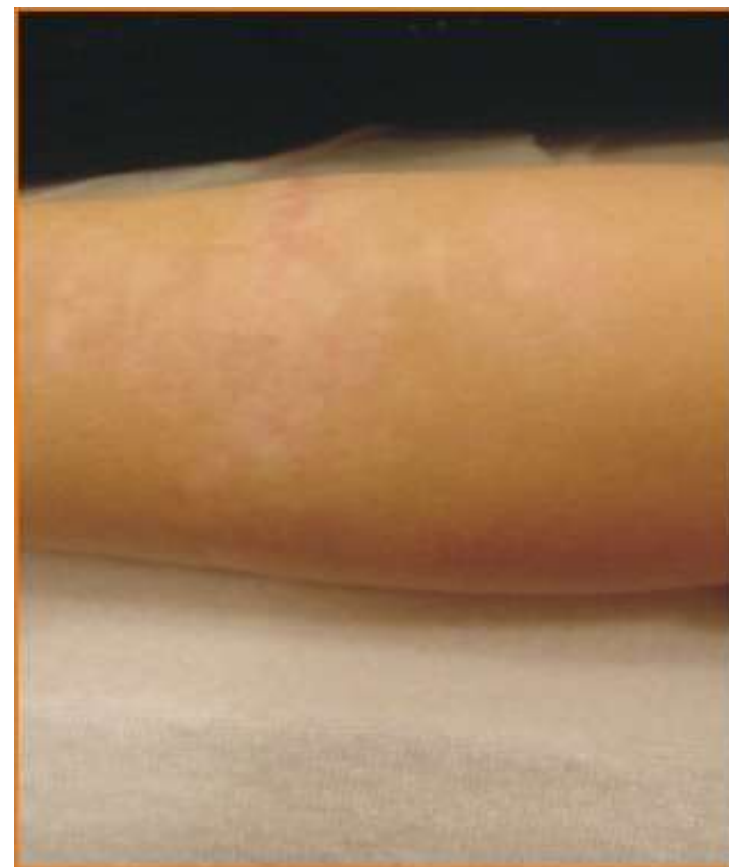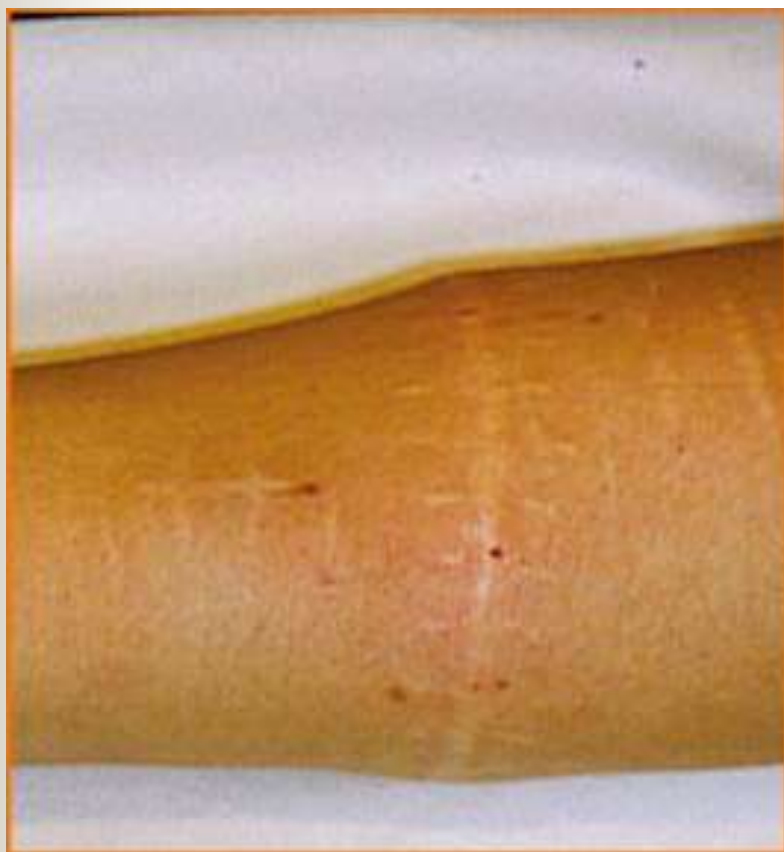- WYRAŻNA  
REDUKCJA  
ZMARSZCZEK



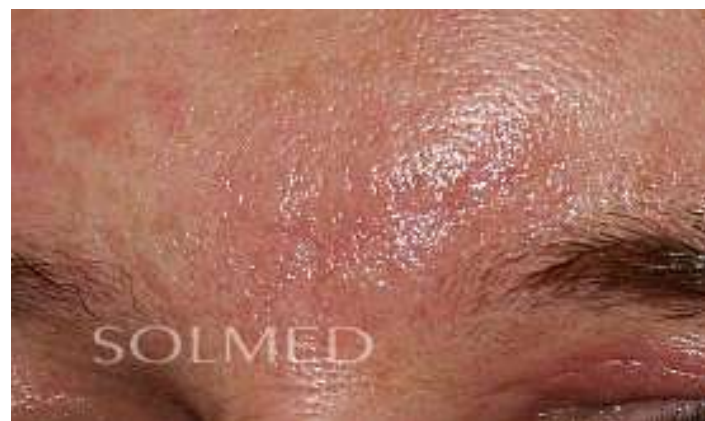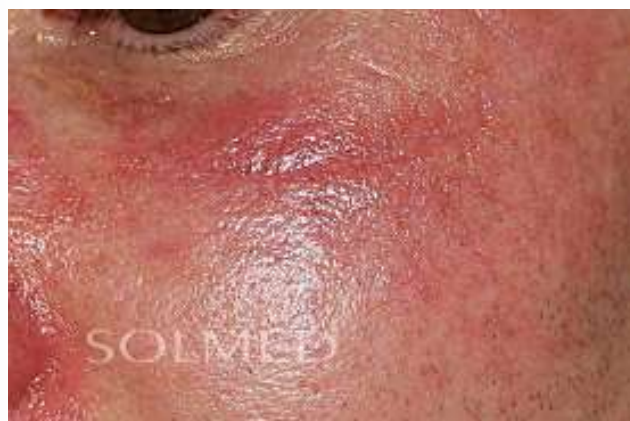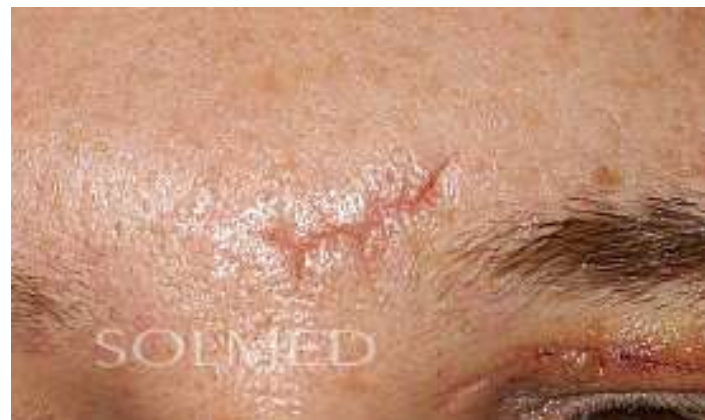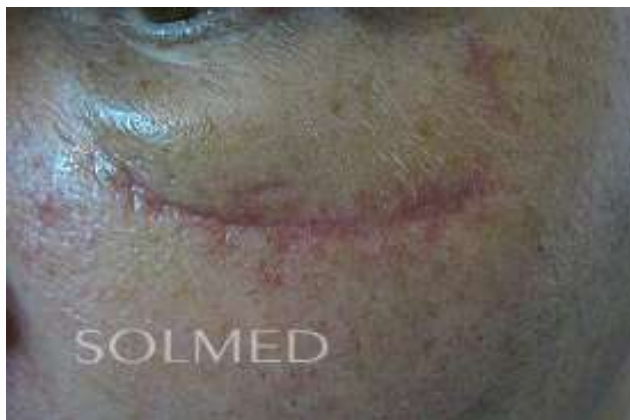Photographs courtesy of Dr. Z. Fakhman



# WYNIK LASEROTERAPII

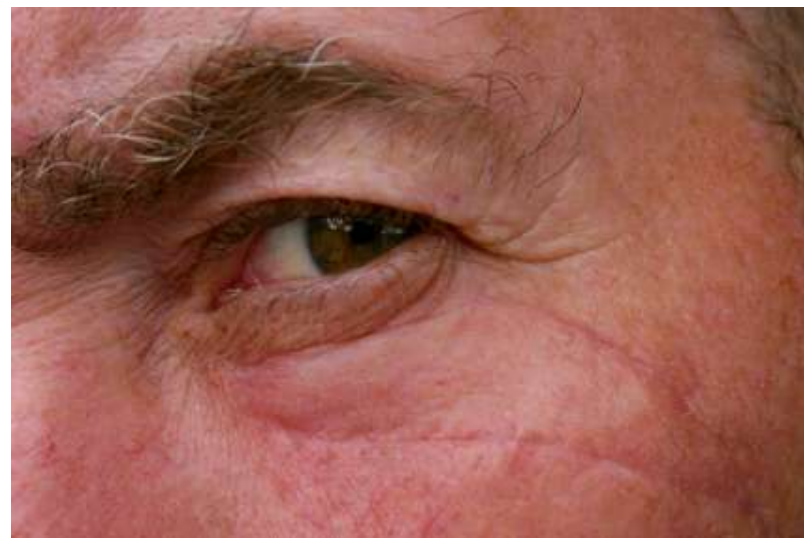
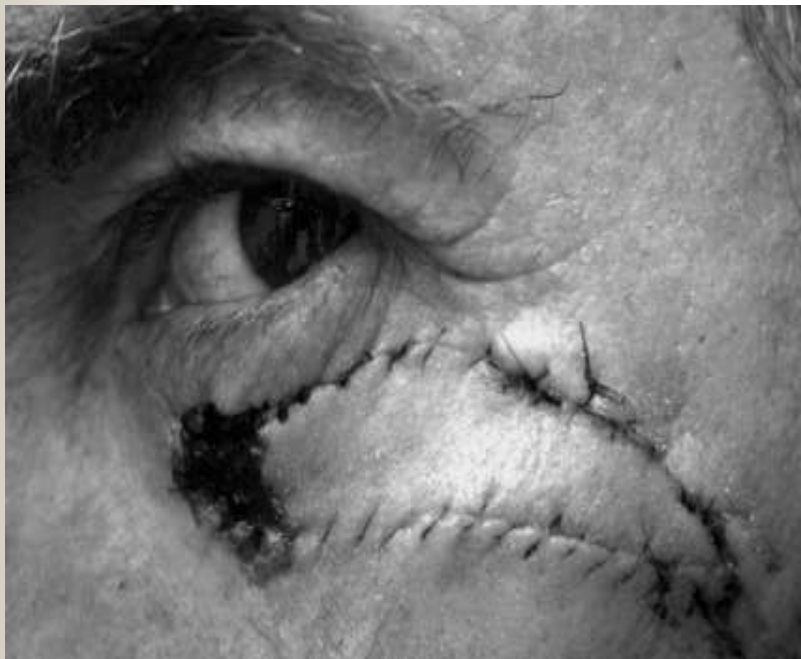
# EFEKT ESTETYCZNY LASEROTERAPII BLIZN



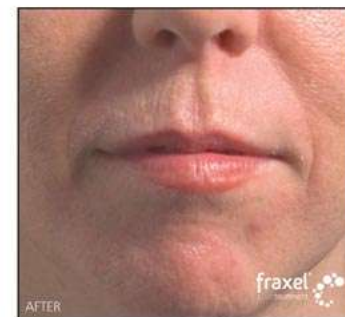
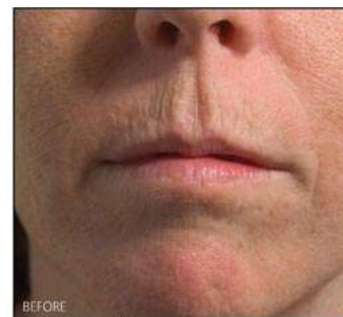
# PRZYKŁAD LASEROTERAPII



# GOJENIE

- CZAS OD DWÓCH DNI DO MIESIĄCA
- ZACZERWIENIENIE
- PIECZENIE
- OPUCHLIZNA
- BRĄZOWY ODCIEŃ SKÓRY





# PRZECIWWSKAZANIA

- **CIAŻA/KARMIENIE PIERSIĄ**
- **TENDENCJA DO BLIZNOWACEN**
- **BIELACTWO**
- **ŚWIEŻA OPALENIZNA**
- **PRZYJMOWANIE ANTYKOAGULANTÓW (ASPIRYNA)**
- **PEELING CHEMICZNY/MECHANICZNY (2-3 TYG.)**
- **NOWOTWÓR**



# FRAXEL

- **LASER CO2**
- **EMITUJE ŚWIATŁO ODŁ. 1550NM**
- **WYKONUJE MIKROOTWORKI W SKÓRZE**
- **METODA FRAKCJONOWANEJ FOTOTERMOLIZY**
- **WYKONUJE TYSIĄCE DROBNYCH OTWÓRKÓW W SKÓRZE**
- **NIE NARUSZA POZOSTAŁYCH PARTII SKÓRY**
- **RÓWNOMIERNA GĘSTOŚĆ IMPULSÓW**

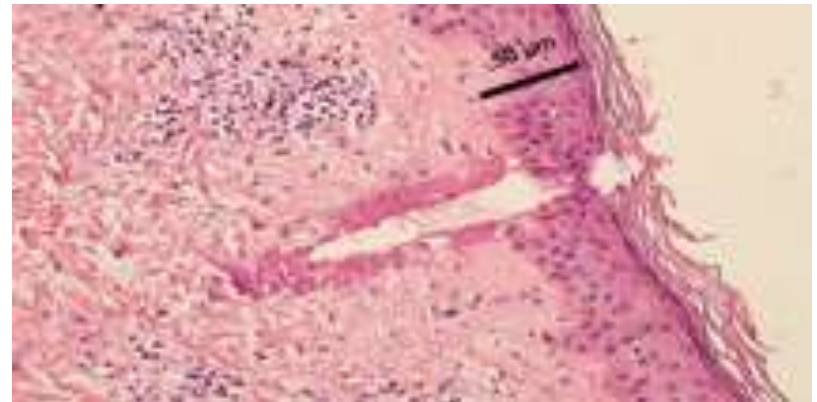

# ZASTOSOWANIE

- WYGŁADZANIE ZMARSZCZEK
- NIECHIRURGICZNY LIFTING POWIEK
- WIOTKOŚĆ SKÓRY
- BLIZNY
- ROZSZERZONE PORY
- USUWANIE PRZEBARWIEŃ
- UJĘDRNIANIE UST
- FOTODMŁADZANIE

# PRZECIWWSKAZANIA

- DOUSTNA TERAPIA STEROIDOWA
- NOWOTWORY SKÓRY
- KARMIENIE PIERSIĄ
- DERMATOZY
- PRZEROSŁE BLIZNY



# WYNIK LASEROTERAPII

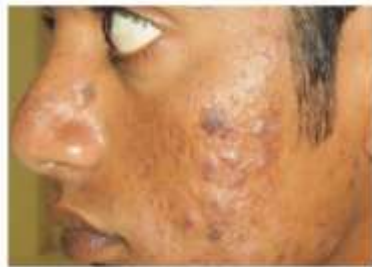
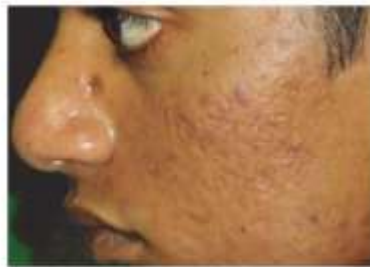
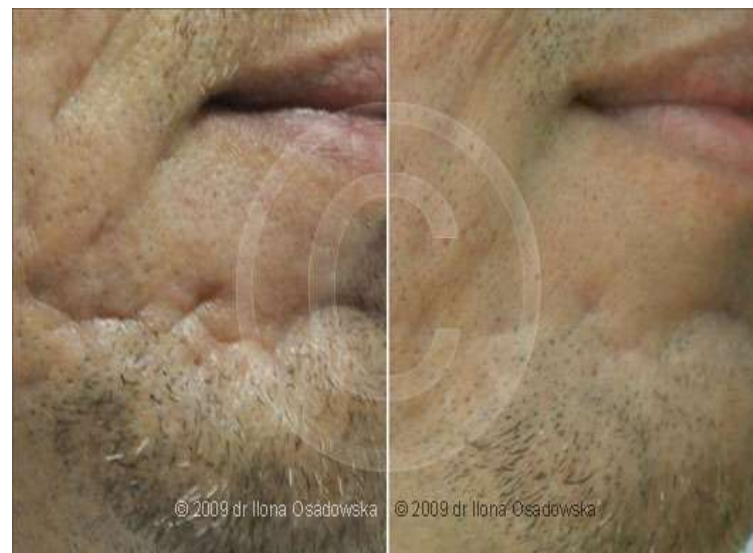Photo Courtesy, Chaya Nasser, M.D.  
San Diego Dermatology, San Diego, California, India



4 weeks after 1 Fier/Tr. 2 passes @ 1300 uJ/cm<sup>2</sup>, long pulse



© 2009 dr Ilona Osadowska © 2009 dr Ilona Osadowska

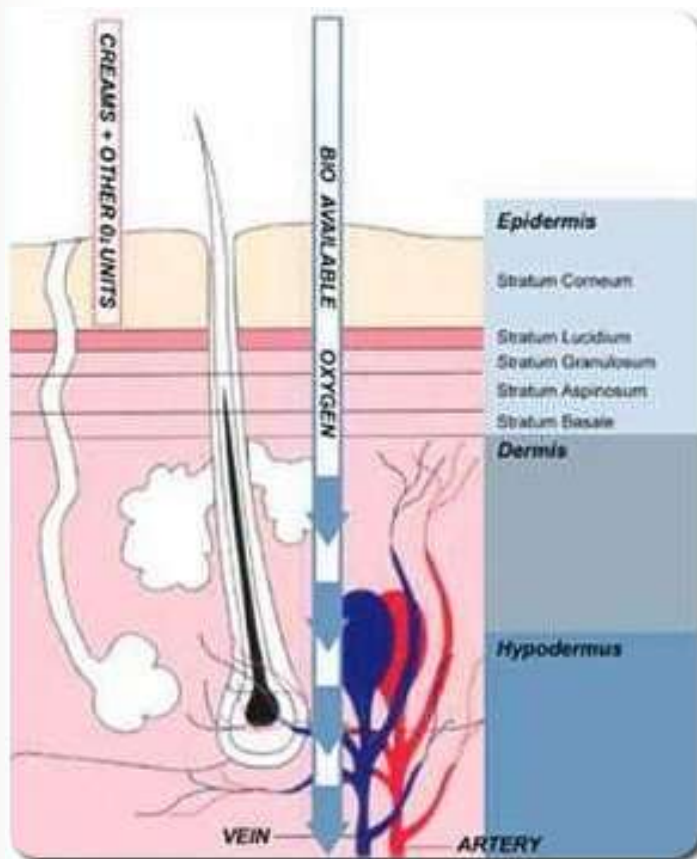


# MIKRODERMABRAZJA DIAMENTOWA

- ZABIEG WYKONYWANY ZA POMOCĄ DIAMENTOWYCH KOŃCÓWEK
- ZCIERANIE NASKÓRKA DO GŁĘBOKICH WARSTW
- ZABIEG WYKONYWANY POD CISNIENIEM
- MINIMALNE RYZYKO POWIKŁAŃ

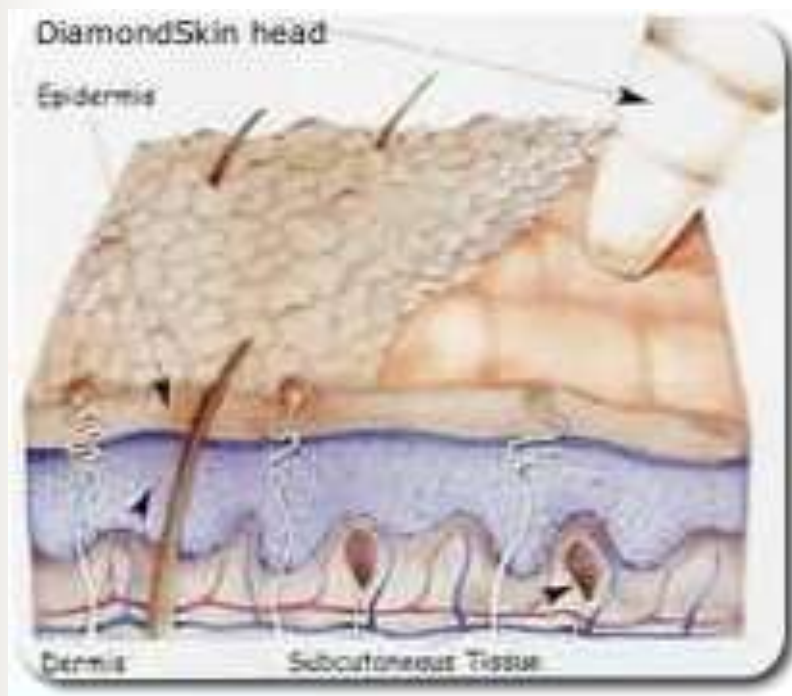


# ZASTOSOWANIE



- TRĄDZIK
- BLIZNY POTRADZIKOWE
- ŁOJOTOK
- ZASKÓRNIKI
- ROZSZERZONE PORY
- BLIZNY
- ROZSTĘPY

## OBJAWY NIEPOŻĄDANE



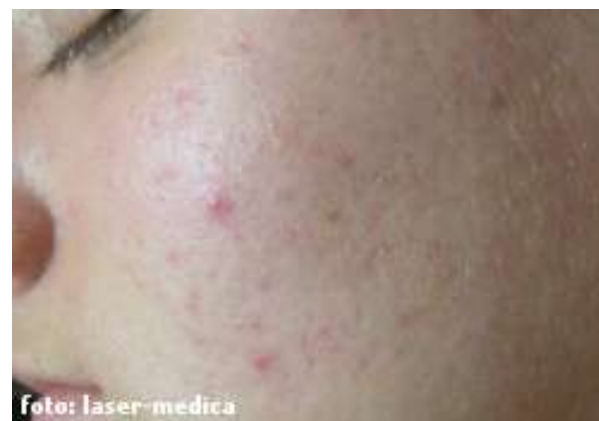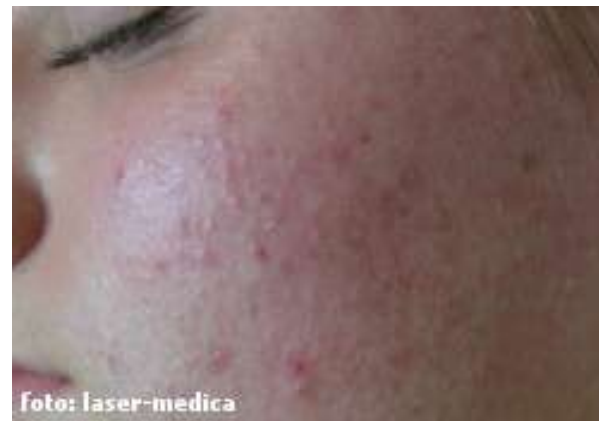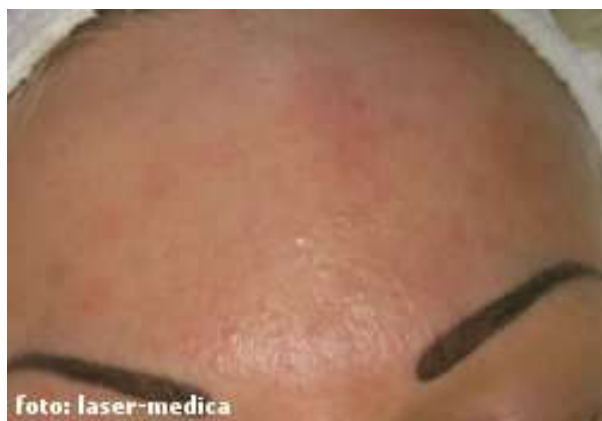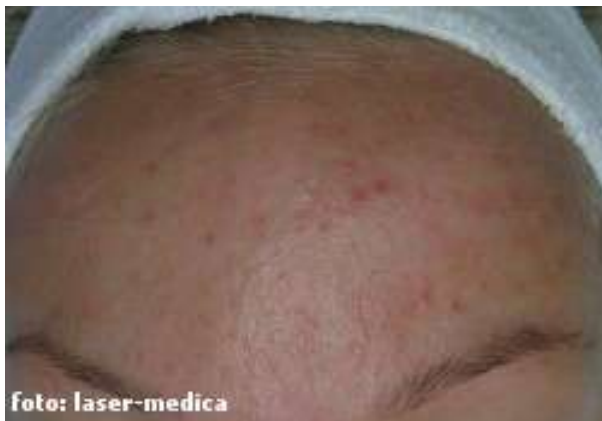- MROWIENIE
- SWĘDZENIE
- ZACZERWIENIENIE
- NADWRAŻLIWOŚĆ SKÓRY
- RUMIEŃ
- WYBROCZYNY

# ZALETY



- **KONTROLA GŁĘBOKOŚCI ŚCIERANIA**
- **POBUDZENIE PRODUKCJI KOLAGENU**
- **MOZLIWOŚĆ CZĘSTEGO POWTARZANIA**
- **BRAK URAZU I KRWAWIENIA**
- **BRAK DŁUGIEGO OKRESU GOJENIA**

# WYNIK LASEROTERAPII BLIZN





# PRZECIWWSKAZANIA

- STANY ZAPALNE SKÓRY
- TRADZIK RÓŻOWATY
- ŁUSZCZYCA
- PŁYTKO UNACZYNIONA SKÓRA
- NOWOTWORY WŁÓKNIAKI
- NACZYNIAKI

DZIĘKUJĘ ZA UWAGĘ



KAWA JOANNA